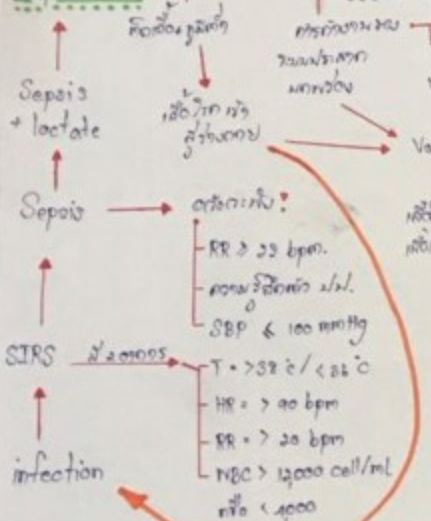


- หนองใน หนองในเทียม
- วัณโรคปอด
- วัณโรคกระดูก
- วัณโรค เพิ่มความดันโลหิต
- วัณโรค ATB

**Septic shock**

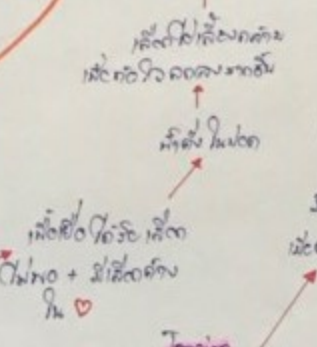
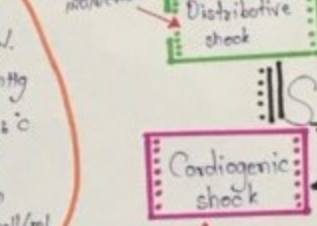
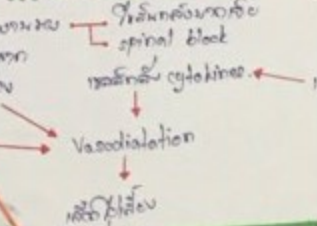


- กล้ามเนื้อหัวใจ หมด
- เส้นหัวใจ รั่ว/ตีบ
- หัวใจขาดเลือด
- หัวใจล้มเหลว

การวินิจฉัย:
 

- MAP < 60
- CVP สูง > 90
- Jugular vein

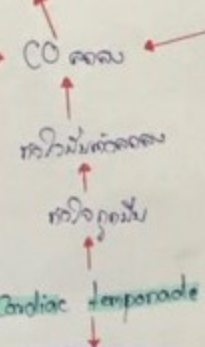

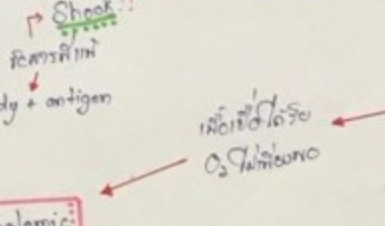
**Neurogenic shock**



การวินิจฉัย:
 

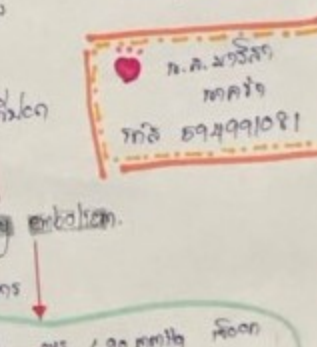
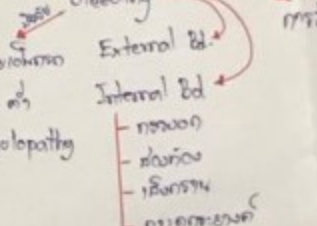
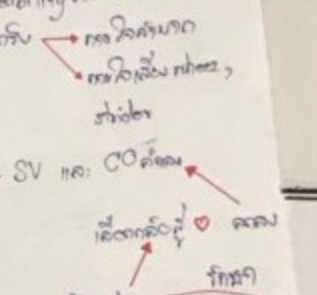
- MAP < 60
- CVP สูง > 90
- Jugular vein

**Anaphylactic Shock**



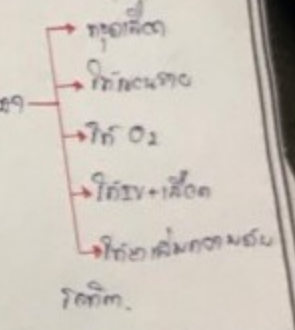
การวินิจฉัย:
 

- MAP < 60 mmHg
- SV < 90 mmHg
- pulse pressure ลดลง
- หัวใจล้มเหลว jugular vein CVP ↑



การวินิจฉัย:
 

- MAP < 60 mmHg
- SV < 90 mmHg
- หัวใจล้มเหลว hypoxia



ร.ศ. น. นพ. วิมล  
ศก. ๖๖  
ภช. ๒๕๖๖

การวินิจฉัย:
 

- MAP < 60
- CVP สูง > 90
- Jugular vein

การวินิจฉัย:
 

- MAP < 60 mmHg
- SV < 90 mmHg
- pulse pressure ลดลง
- หัวใจล้มเหลว jugular vein CVP ↑

การวินิจฉัย:
 

- MAP < 60 mmHg
- SV < 90 mmHg
- หัวใจล้มเหลว hypoxia